

COLITE ULCERATIVA ASSOCIADA A OSTEOARTROPATIA HIPERTRÓFICA

QUINTINO N. CAVICHINI, TSBCP
ALBINO VIEIRA BRUM
ROBERTO EVARISTO MONTEIRO
PEDRO ALBERTO V. ANDERSON
JANE T. R. VIEIRA

CAVICHINI QN, BRUM AV, MONTEIRO RE, ANDERSON PAV, VIEIRA JTR - Colite ulcerativa associada a osteoartropatia hipertrófica. *Rev bras Colo-Proct.*, 1991; 11(1): 29 - 32

RESUMO: A osteoartropatia hipertrófica ou paquidermo-periostose é uma síndrome que, raramente, se manifesta de forma solitária, sendo freqüentemente indicativa de outra patologia orgânica. A presença de osteoartropatia hipertrófica em pacientes com doença intestinal inflamatória é incomum. A enfermidade se caracteriza por dedos em "baqueta de tambor", neoformação óssea no periósteo e facies de aspecto áspero. Um caso de colite ulcerativa associada a osteoartropatia hipertrófica foi observado em nosso Serviço e o descreveremos a seguir.

UNITERMOS: colite ulcerativa; osteoartropatia hipertrófica

A osteoartropatia hipertrófica (OAH) ou paquidermo-periostose é uma patologia que, raramente, se manifesta de forma solitária, sendo, de modo geral, a primeira manifestação de outra enfermidade orgânica, principalmente de doenças do aparelho respiratório. É pouco comum a presença de OAH em portadores de doença intestinal inflamatória, havendo raros relatos na literatura a respeito desta relação.

A OAH é caracterizada por dedos em "baqueta de tambor"; neoformação óssea no periósteo, especialmente nas diáfises distais dos ossos longos (antebraço e perna); facies de aspecto áspero, com uma pele grosseira, enrugada e oleosa na face e testa (4, 8, 9, 10). A síndrome não tem prevalência racial, já que há relatos em europeus, japone-

ses, negros africanos, hindus, índios sul-americanos e chineses (1, 4, 10).

A OAH é também conhecida como síndrome de Touraine-Solente-Golé, sendo que o primeiro caso descrito da patologia foi feito por Friedreich (1868) (4, 8, 10).

A finalidade deste artigo é descrever a associação de colite ulcerativa com a OAH, que é uma interação rara.

Relato do caso

Paciente do sexo masculino (V.R.P.), 22 anos, branco, solteiro, lavrador, procedente de Itaperuna (Zona Rural) - RJ.

O primeiro atendimento do paciente foi em 10/85, no Ambulatório de Reumatologia, quando se queixava de dor e aumento de volume dos joelhos e tornozelos, de caráter intermitente, com evolução de 3 anos. Juntamente com essas queixas o paciente referia diarréia mucossanguinolenta, que foi se tornando mais freqüente. O paciente apresentava um engrossamento do tornozelo (Fig. 1) e pulsos, com dedos em "baqueta de tambor" e unhas em "vidro de relógio" (Fig. 2). Além disso, sua face mostrava sinais de envelhecimento precoce, com uma pele grosseira, enrugada e oleosa (Fig. 3). Aparelhos cardiovascular e respiratório sem anormalidades. Abdômen flácido, indolor à palpação superficial e profunda, ausência de hepatoesplenomegalia ou massas palpáveis no abdômen. Nesta fase foi feito o diagnóstico de acromegalia.

Em 09/01/86 o paciente foi internado, quando foram realizadas radiografias de tórax, membros inferiores (Fig. 4), mãos (Fig. 5) e pés (Fig. 6). A radiografia torácica apresentava-se normal; as radiografias de membros inferiores, mãos e pés evidenciavam sinais de neoformação óssea no periósteo, com perda do contorno normal dos ossos.

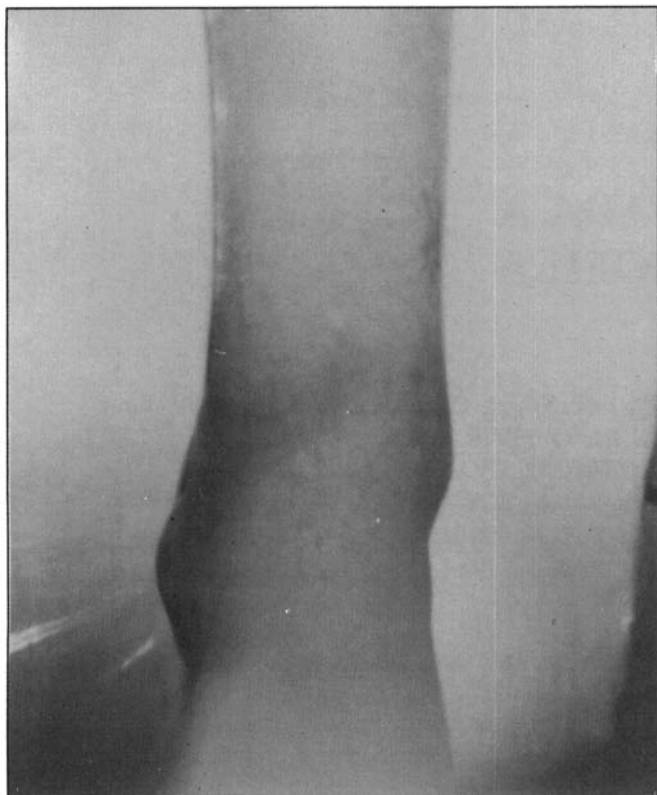


Fig. 1 - Tornozeλο "engrossado"

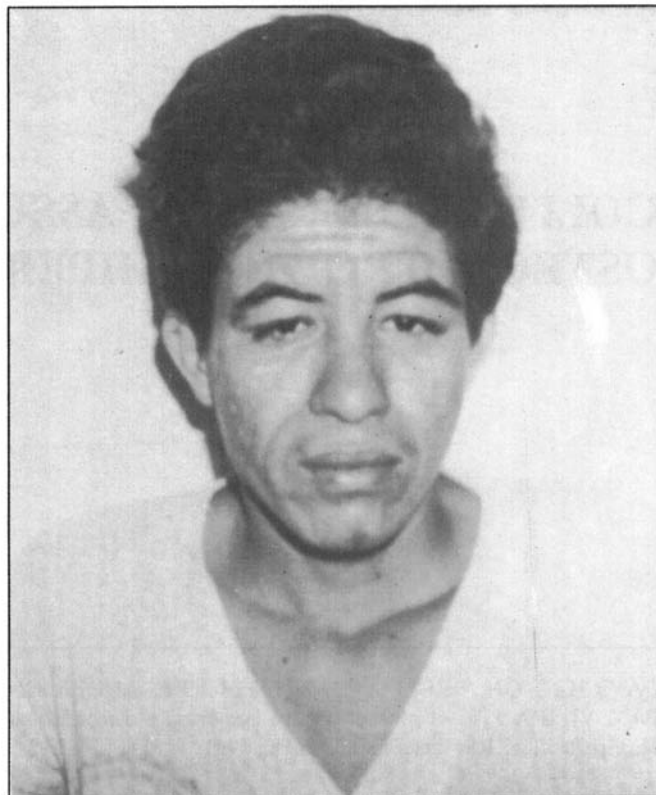


Fig. 3 - Facies com pele grosseira, enrugada e oleosa, com pregas transversais na testa.

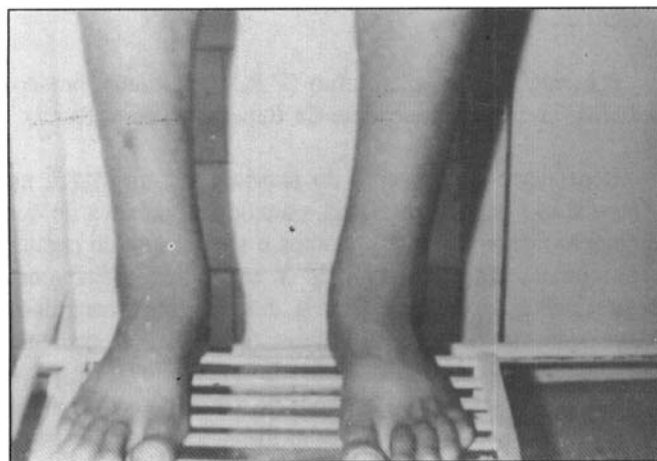


Fig. 2 - Dedos em "baqueta de tambor" e unhas em "vidro de relógio".

Como houve piora do quadro diarréico, com aumento da freqüência das evacuações (mais de 10 evacuações diárias), acompanhada de perda ponderal, o paciente foi novamente internado em 05/86, quando foi submetido a uma colonoscopia, que evidenciou uma proctite ulcerativa, com sigmóide e cólon descendente normais, não havendo progressão à montante do aparelho, devido à pouca tolerância do paciente, apesar da sedação. Realizou-se biópsia retal, que confirmou o diagnóstico de proctite ulcerativa.

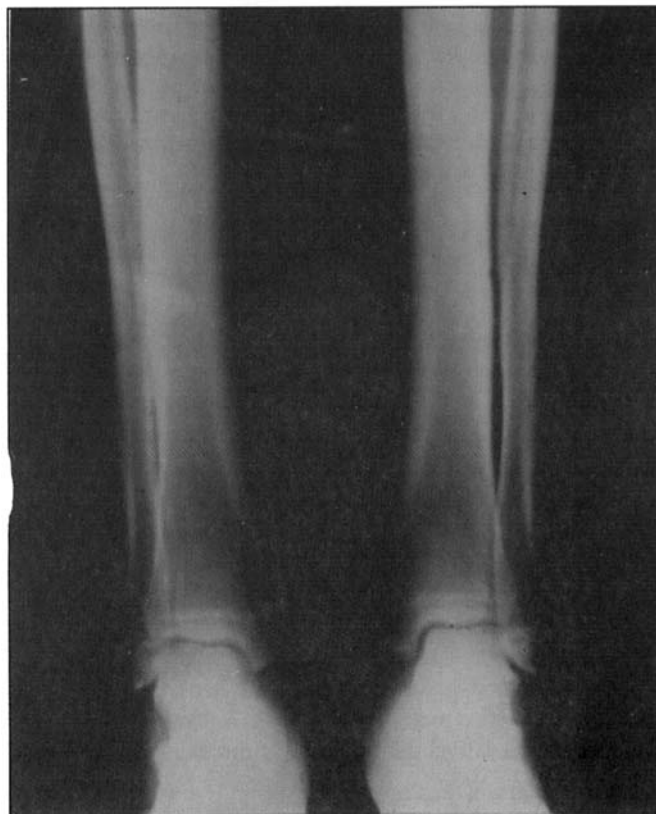

Fig. 4 - Radiografia de membros inferiores.

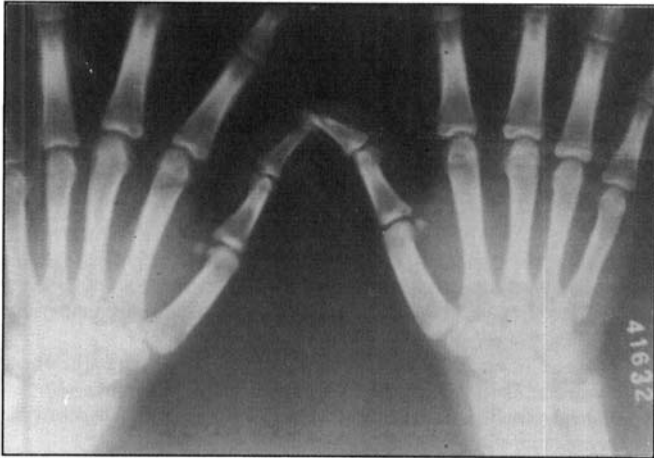

Fig. 5 - Radiografia das mãos.

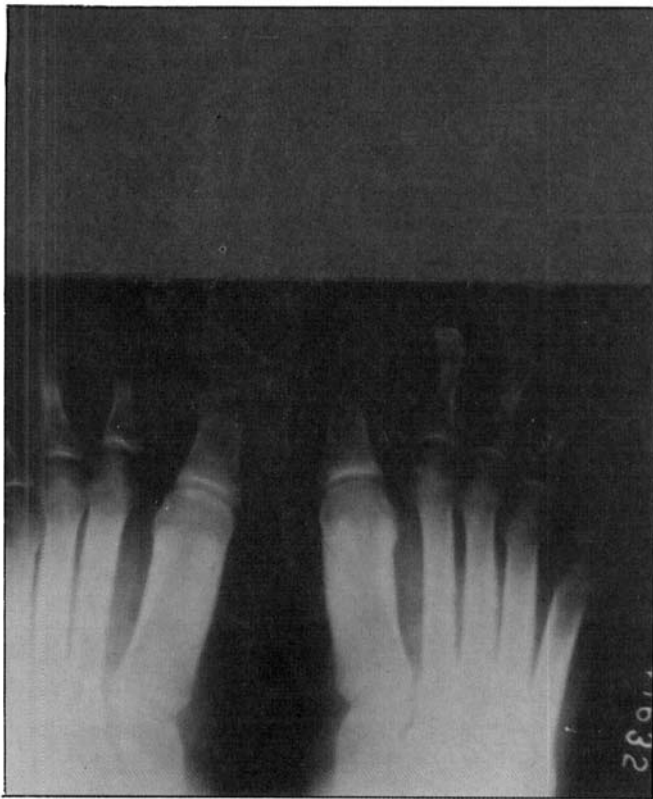

Fig. 6 - Radiografia dos pés.

Iniciou-se tratamento sintomático e específico para colite ulcerativa, com melhora do quadro diarréico e da dor no membro inferior.

A última internação do paciente foi em 06/89, com relato de melhora do quadro diarréico, com o uso do medicamento de manutenção para tratar a colite ulcerativa, e melhora das dores nos membros inferiores, sem haver regressão do engrossamento do tornozelo.

COMENTÁRIOS

A osteoartropatia hipertrófica (OAH) é uma patologia de causa desconhecida, que deve ter diagnóstico precoce, já que esta enfermidade serve como indicadora de afecção grave em outra parte do organismo. É muito raro a OAH surgir sem uma doença primária aparente. A enfermidade está mais comumente associada às neoplasias pulmonares, podendo ser a sua primeira manifestação. A OAH pode estar associada a várias outras patologias, como cirrose biliar primária, insuficiência cardíaca cianótica, carcinoma de timo, patologias do trato digestivo superior e outras doenças, porém é pouco freqüente a interação da OAH com as doenças intestinais inflamatórias, havendo poucos relatos na literatura (1, 2, 3, 5, 6, 7, 9, 10).

O início da OAH é na puberdade, tendo curso limitado, já que a progressão da enfermidade pára no fim da adolescência (3, 5, 8, 9, 10).

Touraine-Golente-Solé (8) relataram três formas distintas de OAH: (a) forma completa - com paquidermis e paquiperiostose; (b) forma incompleta - sem envolvimento da pele; e (c) forma frustra - em que há alterações de pele e baqueteamento digital, mas a neoformação óssea no perióstio está ausente ou é mínima.

Além das manifestações digitais e faciais, a doença pode ser confirmada radiologicamente, já que há neoformação óssea no perióstio, especialmente das diarréias distais dos ossos longos (1, 2, 4, 5, 6, 8, 9, 10).

Maurice-Williams e col. (7) atentaram para o fato de que é rara a relação da OAH com patologias do trato gastrintestinal, e citaram a associação de OAH com carcinoma de esôfago. Carrol e Doyle (2) relataram dois casos de OAH associada a patologias do trato gastrintestinal superior. Barber e col. (1) citaram a presença de OAH em um paciente com carcinoma de esôfago e em outro com tuberculose pulmonar.

No caso relatado por Yu e col. (10) não houve citação de doença concomitante com a OAH.

Farman e cols. (3) relataram que a OAH, com neoformação óssea no perióstio, é uma complicação rara na doença intestinal inflamatória. O que se observa mais comumente são os dedos em "baqueta de tambor", que ocorrem em 5% dos pacientes com colite ulcerativa crônica. Esses autores (3) relataram dois casos de OAH em pacientes com doença de Crohn.

Neale e cols., citados por Farman e cols. (3), relataram um caso de doença de Crohn associada à OAH. Neale e cols. também relataram que revisaram a literatura, sem encontrar outro caso documentado.

Honska e cols., citados por Farman e cols. (3), relataram um caso de retocolite ulcerativa associada à OAH.

Em nosso caso foram observadas as manifestações clínicas da OAH, com "engrossamento do tornozelo" do paciente, dedos em "baqueta de tambor" e unhas em "vidro de relógio", facies grosseira, com pele áspera e oleosa,

além das manifestações ósseas, com neoformação óssea no perióstio dos ossos longos, e perda do contorno normal dos ossos das mãos e pés.

O diagnóstico incorreto da OAH, como sendo acromegalia, é comum, já que os aspectos dessas doenças são semelhantes, sendo a diferenciação diagnóstica feita radiologicamente. Além dessa, na fase inicial, a OAH pode ser confundida com a artrite reumatóide. As manifestações periósticas tardias da O.A.H. devem ser diferenciadas do escorbuto, periostite sífilítica e de displasia diafisária progressiva (5).

O tratamento da OAH deverá ser feito tratando-se a doença primária, podendo haver regressão dos sintomas e sinais da enfermidade, assim como dos sinais radiológicos, em alguns casos.

CAVICHINI QN, BRUM AV, MONTEIRO RE, ANDERSON PAV, VIEIRA JTR - Ulcerative colitis associated with hypertrophic osteoarthropathy.

SUMMARY: The hypertrophic osteoarthropathy or pachydermoperiostosis is a syndrome that appears in the presence of other serious pathology in body. The presence of hypertrophic osteoarthropathy in patients with inflammatory intestinal disease is an uncommon condition. That pathology is characterized by finger clubbing, periosteal new bone formation and coarsening of the facial features. We show a case

of ulcerative colitis in association with hypertrophic osteoarthropathy.

KEY WORDS: ulcerative colitis; hypertrophic osteoarthropathy

REFERÊNCIAS

1. Barber PV, Lechler R. Hypertrophic osteoarthropathy: two unusual causes. *Postgraduate Medical Journal* 1983; 59: 254-255.
2. Carrol KB, Doyle L. A common factor in hypertrophic osteoarthropathy. *Thorax* 1974; 29: 262-264.
3. Farman J, Effmann EL, Grnja V. Crohn's disease and periosteal new bone formation. *Gastroenterology* 1971; 61: 513-522.
4. Hammarsten JF, O'Leary J. The features and significance of hypertrophic osteoarthropathy. *Arch Internal Med* 1957; 99: 431-441.
5. Heaney RP. Doenças ósseas. In Cecil-Loeb. *Tratado de Medicina*. 13ª edição. Pág. 1858. Guanabara Koogan Editora, Rio de Janeiro, 1973.
6. Kern F Jr. Extraintestinal complications. In Kirsner JB and Shorter RG. *Inflammatory Bowel Disease*. Second Edition. Pág. 230. Lea and Febiger. Philadelphia, 1980.
7. Maurice-Williams RS, Wilson RJ. Hypertrophic osteoarthropathy associated with carcinoma of the oesophagus. *Post-graduate Medical Journal* 1969; 45: 743-744.
8. Touraine A, Solente G et Golé L. Un syndrome ostéo-dermopathique: la pachydermie plicaturée avec pachypériostose des extrémités. *Press Med* 1935; 43: 1820-1824.
9. Vogl A, Goldfischer S. Pachydermoperiostosis. Primary or idiopathic hypertrophic osteoarthropathy. *Am J Med* 1962; 33: 166-187.
10. Yu YL, Turck WPG. Pachydermoperiostosis (Idiopathic hypertrophic osteoarthropathy). *Postgraduate Medical Journal* 1981; 57: 521-524.

Endereço para correspondência:
Quintino N. Cavichini
Rua Dez de Maio, 623 - Centro
28300 Itaperuna - RJ